若さを取り戻して、元気になろう！

高砂市民病院　形成外科医長　　西尾　優志

シミについて

シミができるメカニズム

シミのもととなっているものは、メラニンと呼ばれる色素成分です。過度の紫外線を浴びると、表皮にある角化細胞（ケラチノサイト）が、肌の内部を守ろうとして表皮最下層の基底層にある色素細胞（メラノサイト）にメラニンを造るように指令を出します。
肌のターンオーバーが正常であれば、シミのもとであるメラニン色素は体外へ排出されますが、そのバランスが乱れると、メラニンの排出が滞ってしまい、それがシミになってしまいます。

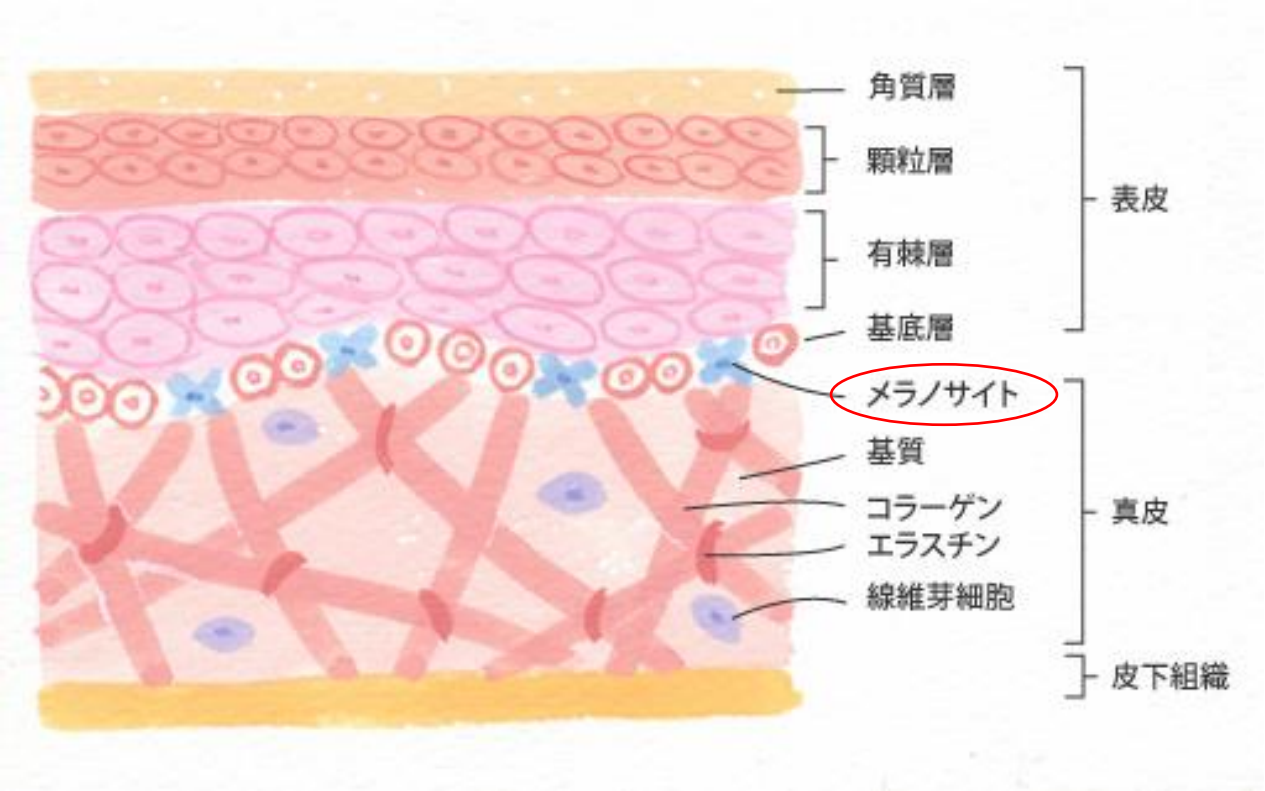

- **シミの種類**

- シミの種類と原因を見てみましょう。シミといっても、いくつか種類があり、原因はもとより、それぞれの形状、出る場所、治療法も異なります。

- 症例提示

老人性色素班

- シミの中でもっとも多いのは、紫外線が原因のシミ。ほお骨の高いところやコメカミにできやすく、数mm～数10mmほどの大きさの平坦で丸い色素斑であることが多いです。

肝斑

- 頬骨や鼻の下、額に左右対称にでる濃淡の均一なシミ。30～40代の女性によく見られ、閉経とともに消えるので、女性ホルモンが関係していると言われています。また、妊娠中やピルの服用中にも出現しやすくなります。

雀卵斑（ソバカス）

・小さな斑点が鼻を中心に顔全体に散らばったように出るソバカス。遺伝的なもので、小学生ころから出るのが普通です。米粒大までの不規則な形で、色は淡褐色。成長とともに増えたり、紫外線の影響で濃くなることもあります。

脂漏性角化症

・イボ状に盛り上がった状態のシミ。シミの角化が進み、隆起したもので、手の甲に出るケースも多い。美白化粧品では効果がなく、炭酸ガスレーザー（CO2レーザー）で薄くけずり取ったり、色素レーザーを強く照射して治療します。

遅発性両側性太田母斑

遅発性両側性太田母斑といわれ、**額、目のまわり、頬などに生まれつきある茶褐色、青色のあざ**で、日本人に多いと言われています。生後まもなく出現するものもあれば、20歳過ぎてからできるものもあります。特に目の下にできたあざは、クマと勘違いされることも多いのですが、**美白化粧品などでは効果が出ず、レーザーでの治療が必要です。**

色素沈着

- 皮膚は、何らかのダメージを受けると炎症を起こし、炎症が強いとその後に色素沈着を残します。ニキビ跡の色素沈着、アトピー性皮膚炎の色素沈着、傷跡の色素沈着、レーザー治療後の色素沈着などがこれにあたります。
  炎症が続かなければ、時間の経過と共に消失しますが、場合によっては長期間残存することがあり、その間に紫外線の影響を受けて濃くなる場合があります。

治療法

◆ 外用剤（ハイドロキノン　ビタミンCローション　ビタミンCスティック等）

◆ 内服薬（シナール、トランサミン、ユベラ等）

◆ レーザー治療（アレックスレーザー）

治療前

治療後

治療
一週間後

▲うすいかさぶた
になります。

▲かさぶたが取れると
シミが消えていきます。

▲このような男性の《老人性イボ》
もきれいになります。

治療前

治療後

治療前

治療後

BEFORE
AFTER

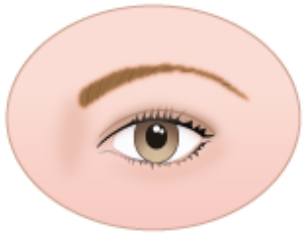

目元について

眼瞼下垂症

眼瞼下垂症は、まぶたが瞳孔の上縁まで上がらない状態の事を言い、先天性と後天性に分類されます。眼瞼下垂は加齢によるものが多く、まぶたを挙げる筋肉がゆるんで起こります（ハードコンタクトレンズ長期装用者にも多く見られる）。

皮膚弛緩症

皮膚弛緩症（皮膚下垂）と言われるものですが、こちらもほとんどが加齢によるものです。アジア人に多い一重瞼の人が高齢化すると、瞼の皮膚が瞳孔近くまで垂れてきて見えにくいというのが典型的なパターンです。どちらも症状が進むと肩こり・頭痛などの付随症状を訴える方もおられます。

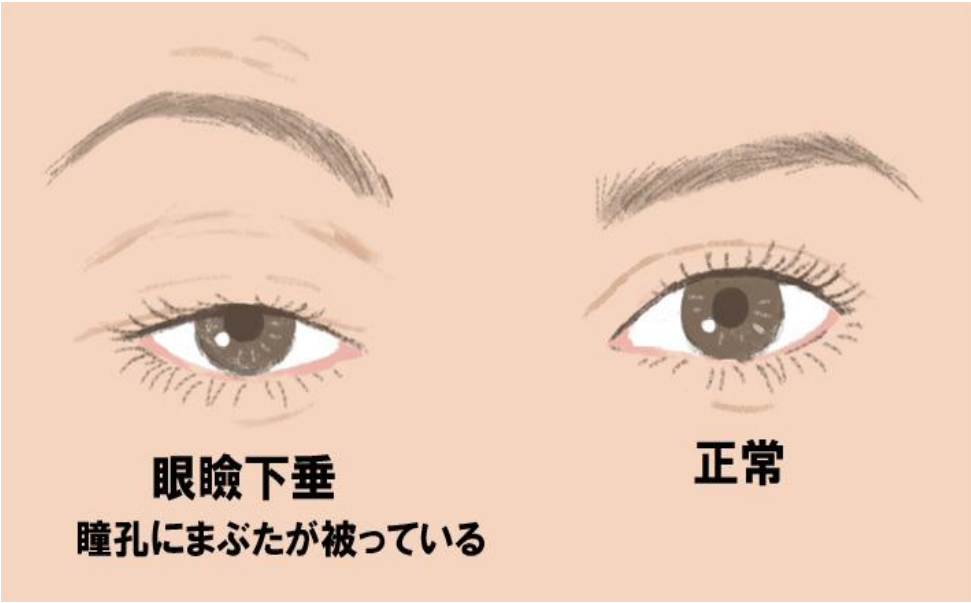

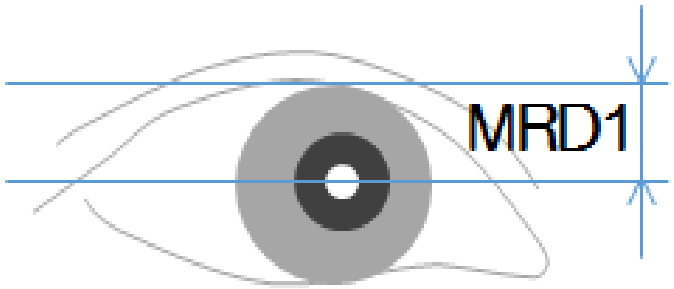

	MRD1		
	≧3.5mm	正常	
軽症	<3.5mm…	眼瞼下垂	まぶたが重い感じ
中等症	<2.0mm…		31%の上方視野欠損
	<1.0mm…		40%の上方視野欠損
重症	<0.0mm…		64%の視野欠損

治療

- 眼瞼下垂の程度を評価して、緩んだ筋肉を短縮・再固定する事で眼瞼の開く力を強化し、まぶたを開きやすくします。同時に弛緩した皮膚を切除する場合もあります。

- 皮膚弛緩症は、まぶたの腫れぼったさと、どの部分の皮膚が余っているかによって、眉毛下あるいは瞼縁で取るかを決めます。

- 術後は、視野が広くなった、眼が開けやすくなった、だるい痛みがなくなった、肩こりがマシになったなど比較的治療効果を早期に実感される方が多いです。

緩んだ眼の筋肉を短縮・再固定する

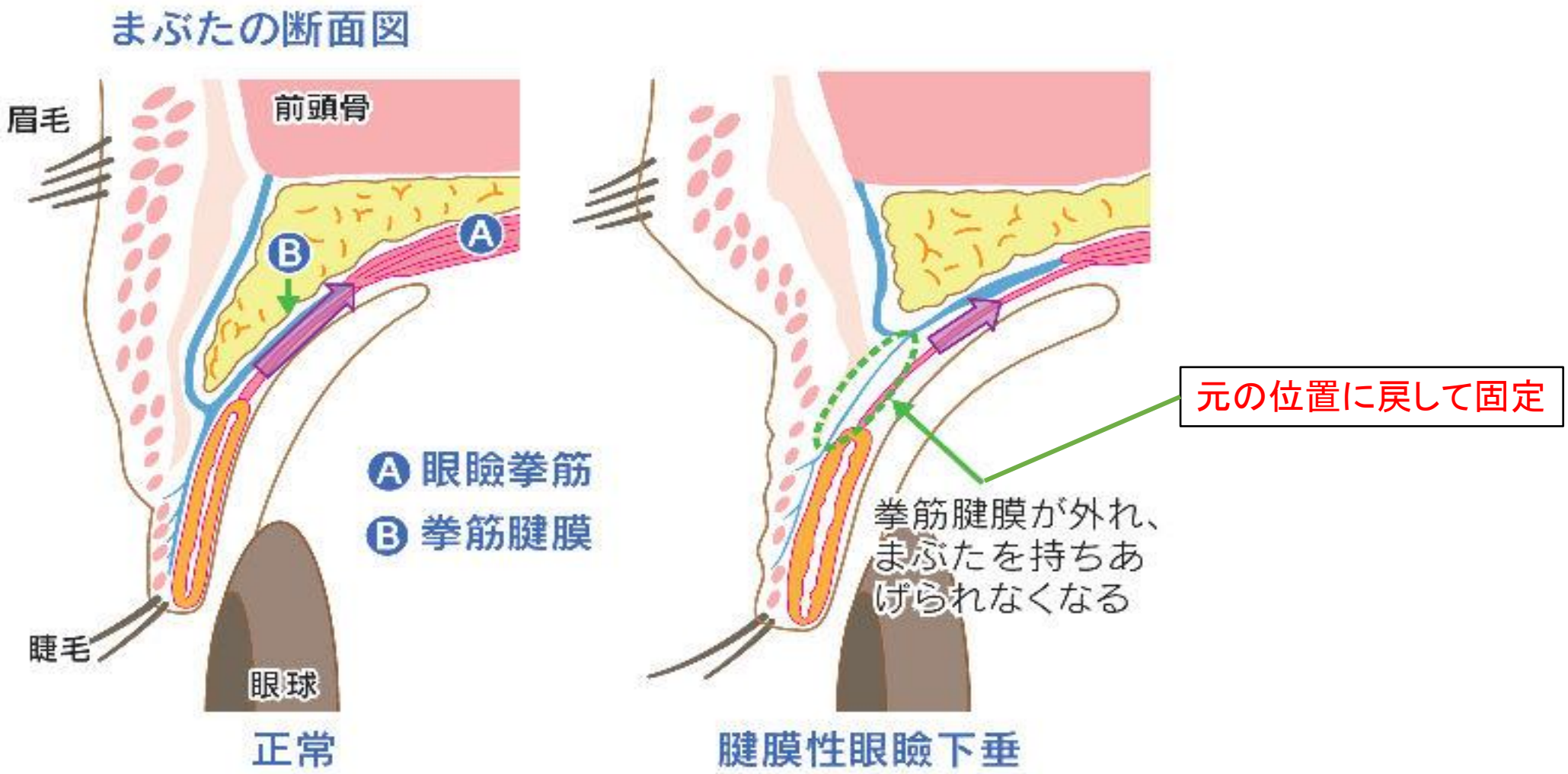

弛緩した皮膚を眉毛下あるいは瞼縁で取る

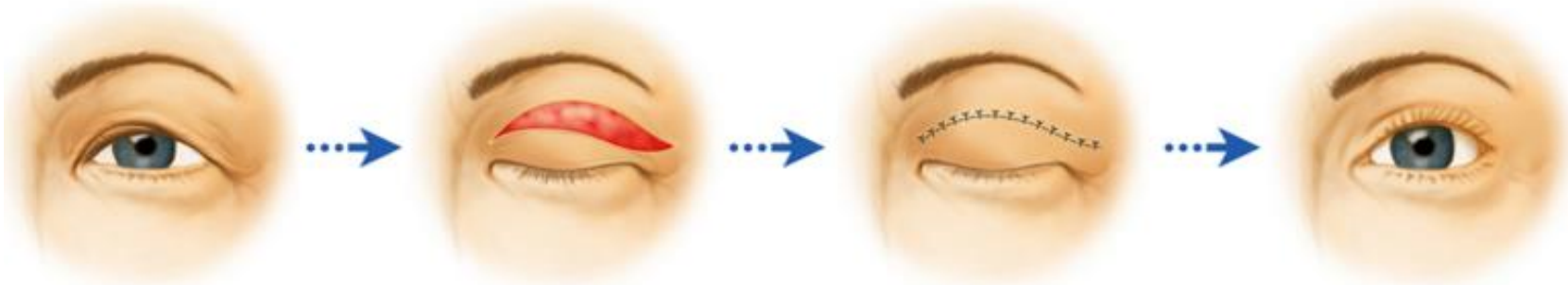

余剰皮膚が多く二重も狭いため、目が小さくなります

二重のライン上で余剰皮膚を切除します

8 - 0ナイロン糸で細かく丁寧に縫合します

たるみも取れてすっきりした大きな瞳になります

余剰皮膚が多く二重も狭いため、目も小さくなります

眉毛下にて余剰皮膚を切除します

たるみは頭側（上方）に引き上がりすっきりとした二重に改善されます